

SUIKERZIEKTE EN HET OOG

Als gevolg van suikerziekte (diabetes mellitus) kunnen beschadigingen optreden binnen in het oog, deze beschadigingen hebben niet altijd invloed op het zicht. Men noemt dit diabetische retinopathie. Wanneer deze schadelijke afwijkingen niet tijdig worden onderkend en behandeld kan blindheid of slechtziendheid het gevolg zijn. Wanneer de suikerspiegels in het bloed erg variëren kunt u ook tijdelijk slechter zien, dit gaat meestal weer over als de suikerspiegel het normale niveau bereikt.

Hoe ontstaat diabetische retinopathie?

Diabetische retinopathie is een complicatie van suikerziekte waarbij er veranderingen optreden in de bloedvaten van het netvlies net zoals in de rest van het lichaam.

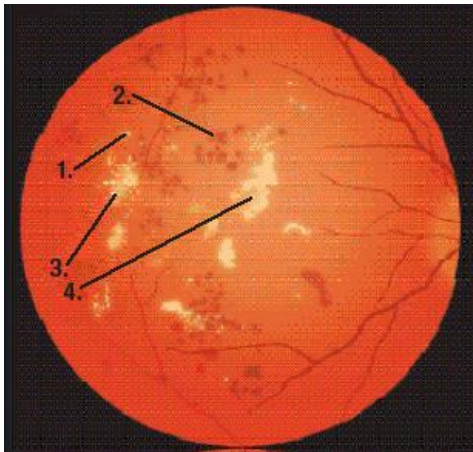
Het netvlies wordt slechter voorzien van zuurstof, dit is een prikkel voor het vrijkomen van vaatgroei stimulerende factoren (o.a. VEGF, vascular endothelial growth factor).

Deze veranderingen kunnen zich voordoen in twee vormen.

1. De wand van de kleine bloedvaten verandert, daardoor kan lekkage van vocht en bloed optreden; gebeurt dit in de buurt van de gele vlek (macula) dan kan het gezichtsvermogen verminderen. Dit heet diabetische maculopathie.
2. Vergelijkbare veranderingen kunnen ook buiten het gebied van de gele vlek optreden en hebben geen onmiddellijke invloed op het gezichtsvermogen; dit heet diabetische achtergrondsretinopathie. Dit kan echter onder invloed van VEGF overgaan in de zogenaamde proliferatieve retinopathie, waarbij nieuwe bloedvaten gaan groeien. Deze nieuwe bloedvaten zijn erg broos en kunnen gemakkelijk bloedingen in het glasvocht binnen in het oog veroorzaken of het netvlies ernstig beschadigen met als gevolg slechter zien.

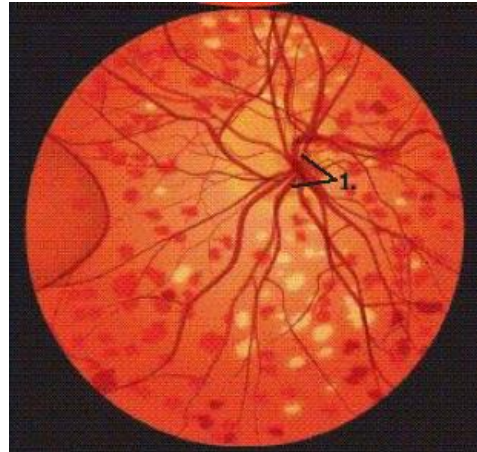
Situatie 1. en 2. kunnen samen voorkomen.

Het risico van het krijgen van retinopathie neemt toe naarmate de suikerziekte langer bestaat, en de instelling van de diabetes mellitus minder goed is.



Ziekte van het netvlies door suikerziekte met vettige neerslag

1. Vele puntvormige verwijdingen
2. Bloedinkjes
3. Vochtophoping
4. Vettige neerslag (exsudaten)



Ziekte van het netvlies door suikerziekte met vaatnieuwvorming op de papil

1. Vaatnieuwvorming (de wanden van de nieuwe bloedvaten zijn dun en kunnen gemakkelijk bloeden)

Diagnose

Bij het onderzoek door de oogarts worden de pupillen met druppels verwijderd, zodat het netvlies goed kan worden bekeken. Deze druppels maken het zien tijdelijk minder, er wordt u dan ook aangeraden niet zelf de auto te besturen. Als er afwijkingen worden gevonden, kan het noodzakelijk zijn foto's te maken met contrastvloeistof. Hierbij wordt een kleurstof in de arm gespoten. Soms kan men hier wat misselijk van worden. Met behulp van dit onderzoek kan de oogarts de mate en de ernst van de afwijkingen beter beoordelen.

Ook kan er een OCT (optical coherence tomography) scan van uw macula (gele vlek) gemaakt worden om te zien of er vocht onder macula zit, waar behandeling voor nodig is.

Behandeling

Het doel van de behandeling is de retinopathie af te remmen en zo slechtaandheid te voorkomen of te beperken.

Met **laserbehandeling** is het mogelijk bijzondere lichtstralen op het netvlies te richten. Hierbij wordt bij een behandeling een deel van het netvlies uitgeschakeld zodat de vraag naar zuurstof daalt en er geen groeifactoren meer geproduceerd worden: de (beginnende) vaatnieuwvorming komt dan tot stilstand en/of lekkage neemt af. Afhankelijk van de aard van de afwijkingen zijn één of meerdere laserbehandelingen nodig. Aangezien de beschadiging van het netvlies door suikerziekte gedurende langere tijd kan doorgaan, kan aanvullende behandeling later nodig zijn.

De voorbereiding op de laserbehandeling bestaat uit oogdruppels om de pupil te verwijden en druppels om het oog te verdoven. Indien het gaat om een uitgebreide behandeling, kan er ook een injectie bij het oog gegeven worden voor een plaatselijke verdoving.

Afhankelijk van de uitgebreidheid van de laserbehandeling kan uw gezichtsveld beperkt worden; ook kan de behandeling uw gezichtsscherpte enigszins nadelig beïnvloeden; u moet dit beschouwen als een investering om latere, ernstigere problemen te voorkomen.

Indien er vooral centraal veel lekkage is en dus veel vocht in of onder het netvlies aanwezig is, kan het nodig zijn te behandelen met intravitreale injecties met vaatgroeiremmers. Hierdoor neemt het vocht af waardoor een laserbehandeling beter effect heeft. Of de oogarts besluit tot intravitrale injectie hangt o.a. af van de dikte van het netvlies. Ook deze behandeling is op dit moment onderhevig aan veranderingen.

Als er een bloeding in de glasvochtruimte ontstaat die niet opheldert kan een **vitrectomie** worden uitgevoerd. Dit is een operatie, waarbij het glasvocht wordt verwijderd. Tijdens de operatie kan het netvlies eventueel aanvullend met laserstralen behandeld worden.

Conclusie

Helaas geeft suikerziekte nogal eens problemen met het zien. Door de steeds betere onderzoeks- en behandelingsmethoden is het tegenwoordig vaak mogelijk de retinopathie te stoppen. In veel gevallen is het daardoor mogelijk blindheid te voorkomen. Laat daarom bij suikerziekte uw ogen regelmatig onderzoeken!

Tot slot

In deze folder staat slechts kort weergegeven wat er aan de hand is wanneer er sprake is van diabetische retinopathie en wat er aan gedaan kan worden. Verdere vragen kunt u het best aan uw eigen oogarts stellen.

Contactinformatie

Voor meer informatie kunt u contact opnemen met de afdeling Oogheelkunde:

Locatie Emmastraat
Emmastraat 42
1075 HW Amsterdam
020 – 305 58 80

We zijn bereikbaar op werkdagen tussen 08.30 en 17.00 uur.

Heeft u een klacht?

Op onze website www.jvg.nl vindt u ons klachtenreglement onder: patiëntinformatie – klachten.

Deze folder is tot stand gekomen onder redactie van de commissie patiëntenvoorlichting van het Nederlands Oogheelkundig Gezelschap, N.O.G., 2012. (www.oogheelkunde.org)